

CONTRACCIONES VENTRICULARES PREMATURAS : ¿SON TODAS IGUALES?

Santiago García-Velasco Sánchez-Morago
Servicio de Medicina Intensiva. Hospital General de Ciudad Real

RESUMEN

Las contracciones ventriculares prematuras son latidos precoces que se producen por un foco ectópico situado en los ventrículos y que se adelantan al ritmo de base del paciente. Al encontrarse su origen en el ventrículo la activación no se produce por las vías específicas de conducción, produciéndose un complejo QRS ancho al incrementarse el tiempo necesario para activar ambas cavidades ventriculares. Existen numerosas clasificaciones de esta arritmia que puede ser fácilmente identificada ya sea en la monitorización del paciente o en la realización de un electrocardiograma de doce derivaciones.

PALABRAS CLAVE: Contracciones ventriculares prematuras, enfermería, electrocardiografía, extrasístoles ventriculares.

INTRODUCCIÓN

Definimos extrasístole como todo latido precoz que se adelanta al latido que presuntamente debería aparecer en el registro del electrocardiograma (ECG) por el ritmo de base del paciente (1). Si el latido nace en un foco ectópico del ventrículo lo denominamos contracción ventricular prematura (CVP) o extrasístole ventricular (EV) (2).

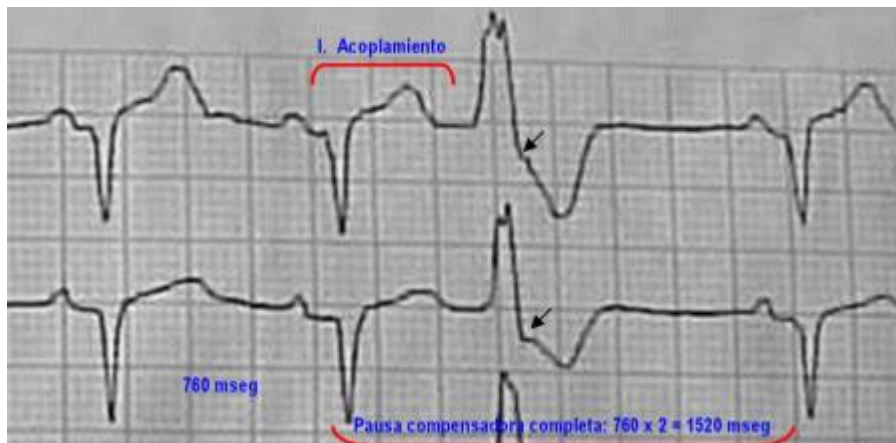
Las CVP constituye n las arritmias más frecuentes, pudiendo observarse en el ECG en un 5% y en el Holter de 24 horas en un 50% de los pacientes sanos. Si existe cardiopatía previa estas cifras aumentan a un 10% en el ECG y a un 60-90% en el Holter. Las características morfológicas de la CVP, su asociación entre sí y con el ritmo base, permiten realizar una clasificación de las mismas y estimar el grado de peligrosidad que presentan (3). El paciente puede notar estos latidos como un vuelco de corazón, una sensación de vacío o un golpeteo en el pecho, aunque muchas veces su hallazgo es casual y no tiene importancia (4).

ETIOLOGÍA

Las causas que generan las CVP son variadas, pudiendo observarse en sujetos sanos, además de pacientes cardiopatas con cardiopatía isquémica e hipertensiva, en el contexto del síndrome coronario agudo, miocardiopatías, pericarditis e insuficiencia cardiaca. En causas extracardiacas podemos destacar la hipoxia, edema de pulmón, enfermedad pulmonar crónica, estados acidóticos, trastornos electrolíticos (hipomagnesemia e hipocalcemia), la estimulación adrenérgica (incluido el uso de fármacos vasoactivos), antiarrítmicos (digital, quinidina, procainamida) y otros fármacos (fenotiazidas y antidepresivos tricíclicos) (5).

CARACTERÍSTICAS

Las características definitorias de las CVP incluyen, además de su origen en el territorio ventricular :

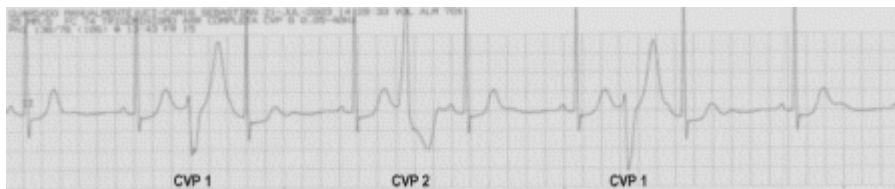

1. Prematuridad: Dentro de la precocidad de las CVP, pueden clasificarse como:

- Protodiastólicos** : son latidos muy precoces en los que la CVP coincide con la rama descendente de la onda T del latido precedente. Este fenómeno se conoce como fenómeno R sobre T (6). Son considerados muy peligrosos puesto que la rama descendente de la onda T es periodo refractario relativo del ciclo cardiaco, y cualquier estímulo que incida sobre ella puede desencadenar una respuesta repetitiva como taquicardias ventriculares o lo que es aún más peligroso fibrilación ventricular (FV).
- Mesodiastólicos** : son moderadamente precoces dentro de la prematuridad.
- Telediastólicos** : son latidos poco precoces (definidos como "tardíos" dentro de la precocidad) adelantándose por muy poco al complejo QRS del latido siguiente, pero no logra adelantarse a la onda P de dicho latido, cayendo sobre el intervalo PR, denominándose CVP del PR.

2. Configuración deformada del QRS: es un complejo ancho (>0.12 seg.), aberrado, al no seguir las vías de conducción específicas del corazón. Según el lugar donde se encuentre el foco ectópico nos encontraremos (7):

- a. Si el foco de la CVP se encuentra en el ventrículo derecho la morfología será de bloqueo de rama izquierda (BRI) debido a que la activación será similar a esta patología.
 - b. De la misma forma si la CVP se origina en el ventrículo izquierdo (VI) tendrá morfología de bloqueo de rama derecha (BRD).
 - c. Puede ser que la CVP se produzca cerca de las ramas del Haz de His (CVP fasciculares) siendo la morfología del QRS estrecha y variable.
 - d. Cuando el foco se encuentra en la pared posterior del VI la CVP tiene morfología de BRD con hemibloqueo anterior izquierdo (HAI).
 - e. Si el origen es la cara anterior la morfología es de BRD más hemibloqueo posterior izquierdo (HPI).
 - f. Si se producen en el ápex, la CVP tendrá complejos negativos en todas las derivaciones precordiales, y en los miembros el eje del QRS esta desviado a la derecha si se origina en la cara posterior del ápex y hacia abajo si se origina en la cara anterior del ápex.
3. Cambios secundarios del segmento ST y onda T: la onda de repolarización mantiene una polaridad opuesta al complejo QRS.
4. Los efectos sobre el ritmo de base del paciente pueden ser (8):
- a. Pausa compensadora completa: la distancia que existe entre el latido precedente y posterior a la CVP es el doble de un ciclo base del ritmo del paciente.
 - b. Interpolación: la CVP se sitúa entre dos latidos del ritmo del paciente y el intervalo de acoplamiento y la pausa compensadora miden lo mismo, lo que hace que el registro sea rítmico.



5. Tendencia a intervalo acoplamiento fijo: el intervalo de acoplamiento se define como la distancia que existe entre el inicio del complejo QRS del latido precedente y el inicio del complejo QRS de la CVP. Este intervalo es constante para cada CVP (con una variación no superior a 0.08 seg. para un mismo foco), con lo cual se pueden definir CVP:

- a. Unifocales: el intervalo de acoplamiento es constante en todas las CVP debido a que su origen es un único foco. La morfología de la CVP es idéntica en todo el trazado.
 - b. Multifocales: cada foco ectópico tiene un intervalo de acoplamiento diferente, siendo la morfología de las CVP diferentes en la misma derivación.
 - c. Parasistolia: existen dos o más focos independientes en los ventrículos con periodos de acoplamiento diferentes, que no se ven afectados entre sí, observándose en el ECG la resultante de la actividad de todos ellos.
6. Activación auricular retrógrada: en algunas ocasiones puede producirse una activación retrógrada de las aurículas que se registra en el ECG como una onda P que no se visualiza o en ocasiones se encuentra inscrita dentro del QRS de la CVP (9).

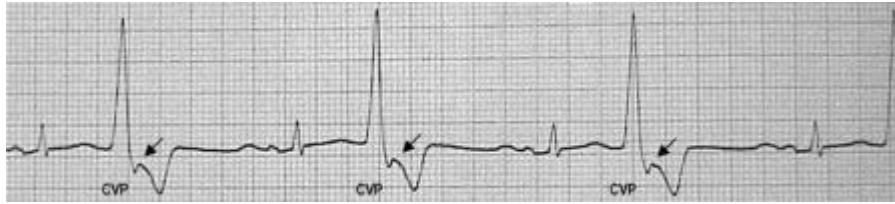CLASIFICACIÓN

En 1971 Lown y Wolf propusieron una clasificación de acuerdo con el grado de gravedad de la extrasistolia ventricular (10), siendo el estadio menos grave la aparición de CVP aisladas y la más grave las CVP con fenómeno de R sobre T. Aunque esta clasificación ha sido muy discutida por numerosos autores, hoy en día sigue siendo clínicamente válida.

TABLA I: CLASIFICACIÓN DE LA GRAVEDAD DE LAS EXTRASISTOLES SEGUN LOWN Y WOLF	
<i>Grado</i>	<i>Características</i>
0	Ausencia de extrasistoles
1	Extrasistoles aisladas < 30 por hora
2	Extrasistoles frecuentes > 30 por hora
3	Extrasistoles polimórficas o multifocales
4A	Extrasistoles repetitivas pareadas
4B	Extrasistoles repetitivas en salvas de 3 o más
5	Fenómeno de R sobre T

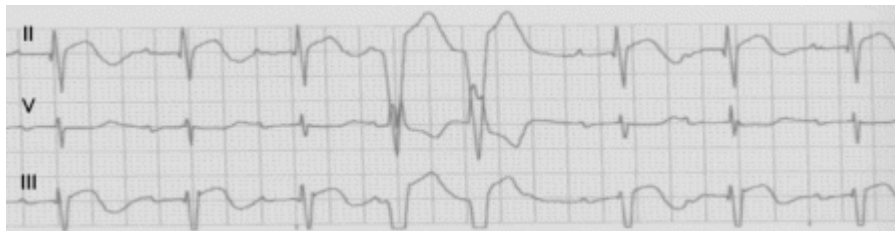1. Extrasístoles frecuentes: se denominan así cuando aparecen en los registros con una frecuencia de más de 30 CVP por hora (o más de 5 CVP por minuto).

2. Bigeminismo ventricular: Consiste en la alternancia de un latido sinusal con uno extrasistólico con un acoplamiento constante entre los pares de latidos sinusales y las CVP (Imagen 3). A veces estas CVP se ven favorecidas si el intervalo RR precedente es largo. Además al dejar la extrasístole la pausa compensadora, aparece un nuevo intervalo RR alargado que permite perpetuar el bigeminismo. Este fenómeno en el que el ritmo bigeminado depende del intervalo RR precedente a la extrasístole se conoce como regla del bigeminismo.



3. Trigeminismo ventricular: la alternancia se produce con dos latidos sinusales y uno extrasistólico, con la misma condición que el bigeminismo.

4. Pareja de CVP o dobletes: Es la sucesión de dos extrasístoles consecutivas.



5. Triplete de CVP: Consiste en la aparición de tres CVP consecutivas. Si en algún registro aparecen más de tres CVP consecutivas con la misma morfología y una frecuencia superior a los 100 latidos/minuto (generalmente entre 150-250) nos encontraríamos con una salva de taquicardia ventricular extrasistólica (11,12).

DIAGNÓSTICO DIFERENCIAL

Ante problemas diagnósticos, debe realizarse el diagnóstico diferencial con las siguientes patologías :

TABLA II: DIFERENCIAS ENTRE LAS CVP Y LA CONDUCCIÓN ABERRANTE	
CVP	Aberrancia
Paciente en ritmo sinusal	
1. QRS ancho sin onda P precedente	1. QRS ancho sin onda P precedente
2. Existencia de pausa compensadora completa	2. Pausa compensadora incompleta
3. Concordancia de los complejos QRS en el plano frontal (todos positivos o negativos)	3. Morfología del QRS del latido prematuro con patrón de BRD (rSR' en V1)
Fibrilación auricular	
1. Intervalo de acoplamiento constante	1. Intervalo de acoplamiento variable
2. Ausencia de fenómeno de Ashman (complejo QRS ancho con intervalo de acoplamiento corto que sigue a un intervalo RR largo)	2. Presencia de fenómeno de Ashman

- Conducción ventricular aberrante en el seno de un ritmo sinusal: se producen latidos precoces con pausa compensadora incompleta, suele poder observarse la onda P que precede al complejo QRS y como la aberrancia (que es la conducción anormal de un impulso supraventricular a los ventrículos) suele producirse en la rama derecha del Haz de His, la morfología del latido prematuro será de BRD (en V1 morfología rSR'). La concordancia de polaridad de la CVP en las derivaciones precordiales (todas positivas o todas negativas) apunta la posibilidad hacia el diagnóstico de extrasístolia ventricular.
- Conducción ventricular aberrante en el seno de una fibrilación auricular: su diagnóstico se basa en intervalos de acoplamiento variable, no dejan pausa compensadora completa y la morfología del QRS en V1 es rSR'.

TRATAMIENTO

Generalmente, y siempre contando con que no exista patología estructural, no precisan de tratamiento. Si el paciente presente conjuntamente otras arritmias ventriculares y se encuentra estable hemodinámicamente, el tratamiento médico se realiza con antiarrítmicos como:

Lidocaína: Antiarrítmico clase Ib (estabilizador de membrana -bloqueante de los canales del calcio- con potencia ligera en el enlentecimiento de la conducción), utilizado principalmente para tratar las arritmias ventriculares (siendo muy eficaz en la supresión de las arritmias por reentrada como los extrasístoles ventriculares y la taquicardia ventricular), con efectos mínimos en las arritmias supraventriculares. Su principal vía metabólica es el hígado y la eliminación es renal.

Amiodarona: Antiarrítmico clase III, que alarga la duración del potencial de acción bloqueando los canales de potasio. Enlentece el automatismo sinusal, disminuye la excitabilidad cardíaca, prolonga el periodo refractario y disminuye la conducción AV. Además produce vasodilatación arterial periférica, con hipotensión y disminución de la postcarga. Se emplea en el tratamiento de arritmias supraventriculares y ventriculares. Puede provocar diferentes grados de BAV y alargamiento del intervalo QT.

Procainamida: Antiarrítmico clase Ia que actúa bloqueando los canales de sodio, sus efectos son el alargamiento del periodo refractario y de la duración del potencial de acción de la aurícula, His y ventrículo. Disminuye el automatismo, la excitabilidad la velocidad de conducción y contracción miocárdicos, con efectos anticolinérgicos. Puede producir un síndrome de pseudolupus (síndrome eritematoso lupus-like), que desaparece al suspender el tratamiento.

CONCLUSIONES

Con un poco de entrenamiento y práctica diaria es posible reconocer la actividad ectópica ventricular, mejorando así en nuestra actividad cotidiana, prestando una mejor atención integral a nuestros pacientes.

BIBLIOGRAFÍA

1. Olgin J, Zipes D. Arritmias específicas: diagnóstico y tratamiento. En: Braunwald E, Zipes D, Libby P, editores. Braunwald's Cardiología. Madrid: Marbán, 2004:1043-6.
2. Karnes, Nancy J. Contracciones ventriculares prematuras: cuando suena la alarma. Nursing. 1985 abr. 3(3):9-13.
3. Docherty B, Douglas M. Cardiac care: 3. ECG interpretation - ventricular arrhythmias. Prof Nurse. 2003 Apr;18(8):459-61.
4. Moreno Gómez R, García Fernández A: Electrocardiografía. Madrid: McGraw-Hill, 1999:55.
5. Castellano C, Pérez de Juan MA, Espinosa JS: Electrocardiografía Clínica. Madrid: Mosby- Doyma, 1996:276-86.
6. Rodríguez Padial L: Curso básico de Electrocardiografía. Madrid: Jarpyo Ed, 1999:183-93.
7. García Niebla J. Electrocardiografía extrasistólica. Rev Enferm Cardiol. 2003 ene-abr. 28:25-8.
8. Sims JM, Miracle V. Premature ventricular contractions. Nursing. 1997 Aug;27(8):43.
9. Moro C, Hernández Madrid A, García Cosío F. Electrocardiografía clínica. Madrid: McGraw-Hill, 2001. 8:161-169.
10. Lown B, Wolf M. Approaches to sudden death from coronary heart disease. Circulation. 1971 Jul;44(1):130-42.
11. Campbell CD, Newsome JA. Detección de arritmias potencialmente letales. Nursing. 1991 nov. 9(9):24-30.
12. Albert NM. Ventricular dysrhythmias in heart failure. J Cardiovasc Nurs. 2004 Nov- Dec;19(6 Suppl):S11-26.